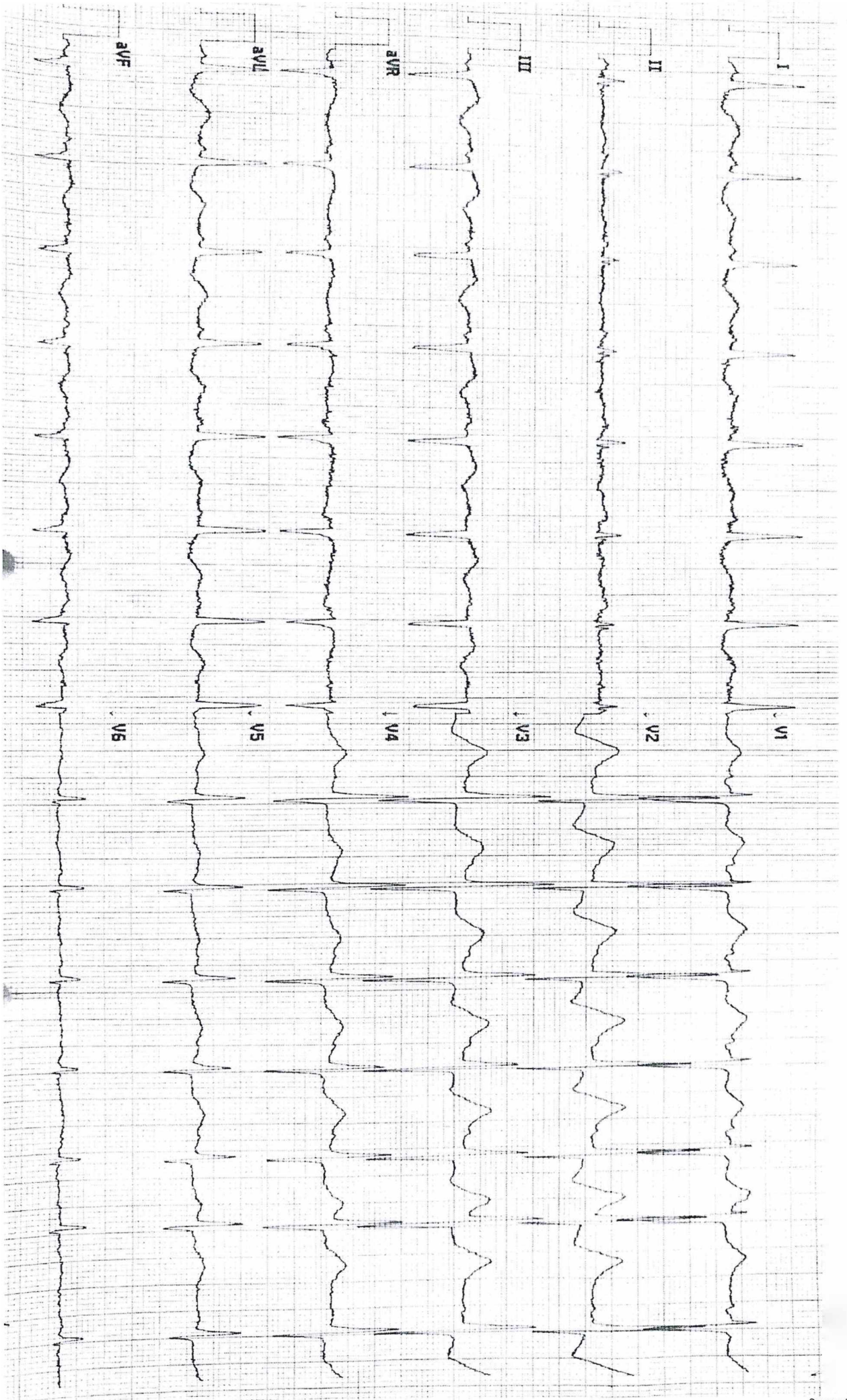


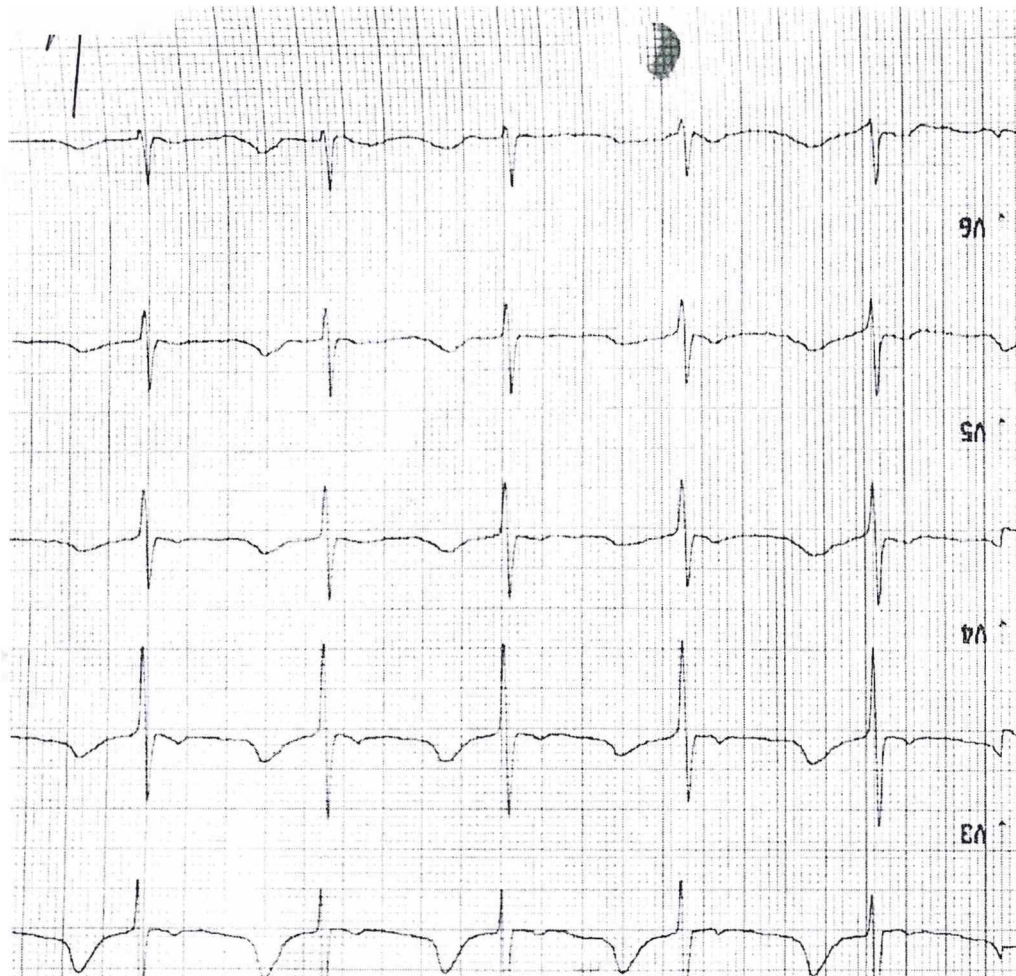


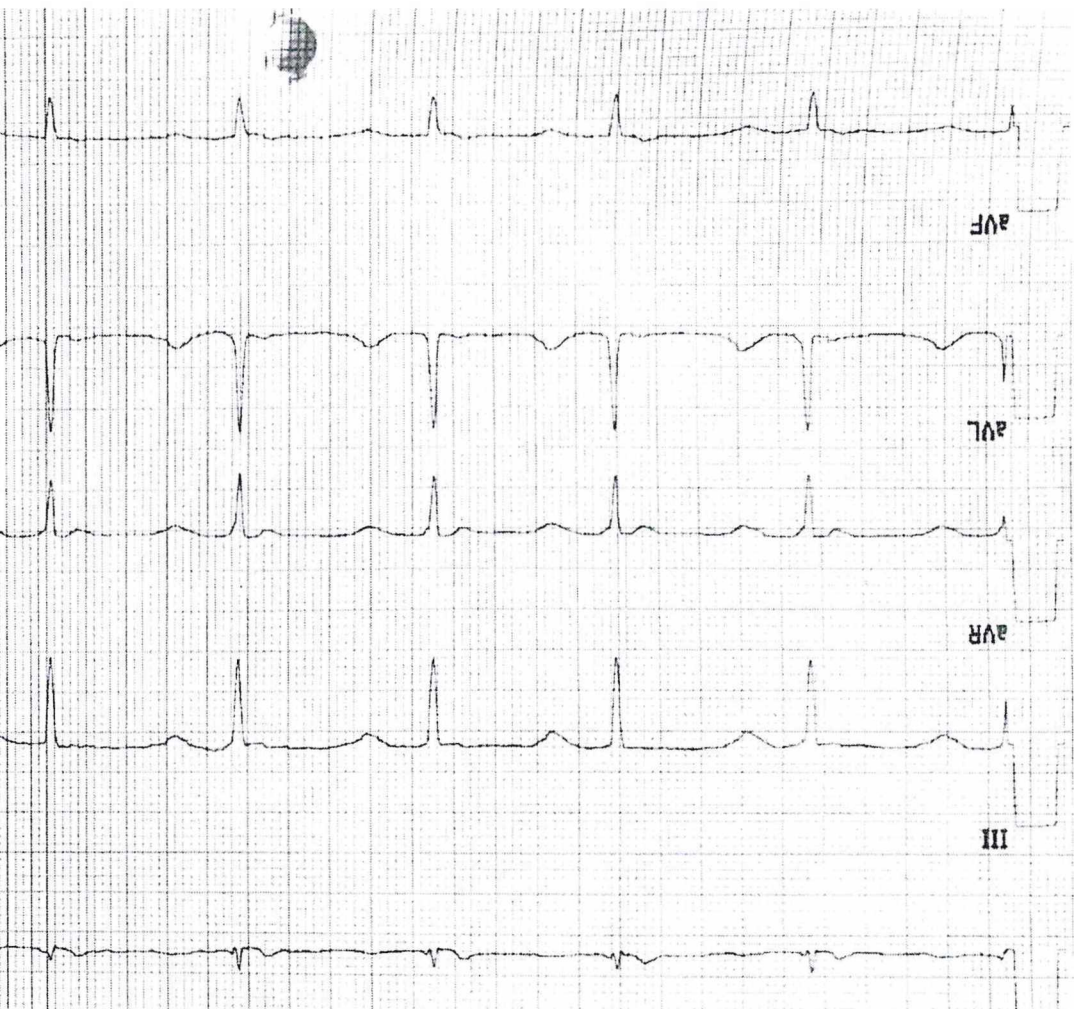
PROVA PRATICA N.1

Lettura e diagnosi dell'allegato

(1)







PROVA PRATICA N.2

Lettura e diagnosi dell'allegato

Risultati

			Crit	Riferimento	Crit
			Basso	Basso	Alto
Misurati (37.0°C)					
pH	7.41		[--	--	--]
pCO ₂	37	mmHg	[--	--	--]
pO ₂	50	mmHg	[--	--	--]
Na ⁺	132	mmol/L	[--	--	--]
K ⁺	4.1	mmol/L	[--	--	--]
Cl ⁻	101	mmol/L	[--	--	--]
Ca ⁺⁺	1.18	mmol/L	[--	--	--]
Hct	24	%	[--	--	--]
Glu	160	mg/dL	[--	--	--]
Lac	1.1	mmol/L	[--	--	--]
CO-Ossimetro					
tHb	8.6	g/dL	[--	--	--]
O ₂ Hb	88.5	%	[--	--	--]
COHb	2.3	%	[--	--	--]
MetHb	1.2	%	[--	--	--]
HHb	8.0	%	[--	--	--]
sO ₂	91.7	%	[--	--	--]
Derivati					
TCO ₂	24.6	mmol/L	[--	--	--]
BE _{ecf}	-1.1	mmol/L	[--	--	--]
BE(B)	-1.0	mmol/L	[--	--	--]
Ca ⁺⁺ (7.4)	1.18	mmol/L	[--	--	--]
P/F Ratio	238	mmHg	[--	--	--]
HCO ₃ ⁻ (c)	23.5	mmol/L	[--	--	--]
HCO ₃ ⁻ std	24.0	mmol/L	[--	--	--]
A-aDO ₂	53	mmHg	[--	--	--]

Altre informazioni**Inseriti**

Temp 37.0 °C

O2 / VentFIO₂ 21.0 %

PROVA PRATICA N.3

Lettura e diagnosi dell'allegato

2

**STRUTTURA
COMPLESSA
RADIOLOGIA
DIAGNOSTICA ED
INTERVENTISTICA**



SERVIZIO SANITARIO REGIONALE
EMILIA - ROMAGNA
Istituto Ortopedico Rizzoli di Bologna
Istituto di Ricovero e Cura a Carattere Scientifico



SC Radiologia Diagnostica ed Interventistica
Direttore ad Interim PROF. STEFANO ZAFFAGNINI

Via G.C. Pupilli,1
40136 Bologna
Segreteria
Tel (051) 6366.836
Fax (051) 6366.280
radiologia.segreteria@ior.it

Paziente : ██████████
Nato il : ██████████ a : ██████████ Id. Paziente: ██████████
Data e Ora Esame : ██████████ Data Ora Refertazione : 12/04/20 11.49.53
SPORT-ADT2020003967 12/04/2020 10:45
Genere: M Codice Fiscale: ██████████
Provenienza: ██████████

Direttore ad Interim
Prof. Stefano Zaffagnini

Staff Medico

Dr.ssa Battaglia M. Dr. Ponti F.
Dr. Bazzocchi A. Dr. Ravazzolo G.
Dr.ssa Carpenzano M. Dr. Spinnato P.
Dr.ssa Chiesa A.M. Dr.ssa Tetta C.
Dr.ssa Di Carlo M. Dr.ssa Tognetti A.
Dr. Facchini G.
Dr. Moio A.

Coordinatore f.f.

Staff Tecnico
Assistenziale
Norvillo F.

Staff TSRM

Amabile V. Pelliconi E.
Ambrogiani M. Pini G.
Cantaroni M. Poli T.
Cesari C. Presicci R.
Corallini M. Quasto V.
Falzone F. Rosa C.
Graziano D. Stramenga S.
Lopes C. Taddia N.
Manien E. Farozzi R.
Matti V. Tonelli C.
Marozzi F. Tortoreto G.
Morello M. Traversa D.
Mostarda P. Urbani P.
Orefice S. Ussia L.
Paganelli D. Valentini V.
Volpe L.

Coordinatore

Staff Infermieristico
Petroni L.

Staff Infermieristico

Addeo D. Pepe B.
Barile P. Ingresso A.
Cerone G. Vigliotti V.
Cornetti I. Volpa G.
De Nora L.
Falcone S.

Staff Amministrativo

Dettori V. Tamagnini L.
Guerra A. Vanini L.
Miani M.

Quesito del medico richiedente : Controllo in pz che desatura e precedentemente positivo COVID come da indicazione internistica

TC TORACE

Indagine eseguita senza m.d.c., come da richiesta, e confrontata con precedente analogo del 08/04/20.

Indagine parzialmente inficiata dalla presenza di artefatti da movimento respiratorio.

Si rileva netto peggioramento del quadro radiologico, attualmente caratterizzato da multiple aree di addensamento parenchimale focale con sfumato ground glass periferico e senza broncogramma aereo contestuale, che interessano pressoché tutti i lobi, con maggior prevalenza ad entrambi i lobi inferiori, compatibili con quadro di bronco-polmonite.

Concomita atelettasia pressoché completa di entrambi i lobi inferiori, dove non è possibile escludere eventuale sovrapposizione flogistica.

Si associano multiple areole a densità ground-glass e distribuzione centrolobulare, prevalenti al lobo superiore sinistro e alla lingula, compatibili con flogosi delle piccole vie aeree.

I reperti sopradescritti appaiono meritevoli di inquadramento clinico-laboratoristico.

Non significative adenomegalie mediastiniche né versamento pleuro-pericardico.

Invariata la restante obiettività TC.

Il Medico Radiologo

Medico Radiologo

TSRM: AMABILE TEC VITO

CHIESA DR.SSA ANNA MARIA

CHSNMR87P65C573T

"Per ogni informazione o chiarimento sugli aspetti medici, può rivolgersi al suo medico curante".

"Copia di originale informatico conservato presso gli archivi del Polo Archivistico dell'Emilia-Romagna".

Versione del Referto N. 0

"Documento provvisto di firma digitale ai sensi del D.lgs. del 82/2005".

Pagina 1 di 1



**STRUTTURA
COMPLESSA
RADIOLOGIA
DIAGNOSTICA ED
INTERVENTISTICA**

SERVIZIO SANITARIO REGIONALE
EMILIA - ROMAGNA
Istituto Ortopedico Rizzoli di Bologna
Istituto di Ricovero e Cura a Carattere Scientifico



SC Radiologia Diagnostica ed Interventistica
Direttore ad Interim PROF. STEFANO ZAFFAGNINI

Via G.C. Pupilli,1
40136 Bologna
Segreteria
Tel (051) 6366.836
Fax (051) 6366.280
radiologia.segreteria@ior.it

Direttore ad Interim
Prof. Stefano Zaffagnini

Staff Medico
Di.ssa Battaglia M. Dr. Ponti F.
Dr. Bazzocchi A. Dr. Ravazzolo G.
Di.ssa Carpenzano M. Dr. Spinnato P.
Di.ssa Chiesa A.M. Dr.ssa Tetta C.
Dr.ssa Di Carlo M. Dr.ssa Tognetti A.
Dr. Facchini G.
Dr. Moto A.

Coordinatore f.f.
Staff Tecnico
Assistenziale
Norvillo F.

Staff TSRM
Amabile V. Pelliconi E.
Ambrogiani M. Pini G.
Canaione M. Poli T.
Cesari C. Presicci R.
Corallini M. Quasto V.
Falzone F. Rosa C.
Graziano D. Stramenga S.
Lopes C. Taddia N.
Manieri E. Tarozzi R.
Matti V. Tonelli C.
Marozzi F. Tortoreto G.
Morello M. Traversa D.
Mostarda P. Urbani P.
Orefice S. Ussia L.
Paganelli D. Valentini V.
Volpe L.

Coordinatore
Staff Infermieristico
Petrioni L.

Staff Infermieristico
Addeo D. Pepe B.
Barile P. Ingrosso A.
Cerone G. Vigliotti V.
Corneti I. Volpa G.
De Noia L.
Falcone S.

Staff Amministrativo
Dettori V. Tamagnini L.
Guerra A. Vainini L.
Miani M.

Paziente: [REDACTED]
Nato il: [REDACTED] a: [REDACTED] Id. Paziente: [REDACTED]
Data e Ora Esame: 08/04/2020 13:07 Data Ora Refertazione: 08/04/20 13.36.34
SPORT-ADT2020003967
Genere: M Codice Fiscale: [REDACTED]
Provenienza: TOR - CLINICA ORTOPEDICA [REDACTED]

Quesito del medico richiedente : valutazione polmonare (interstiziopatia?)

TC TORACE ALTA RISOLUZIONE (HRCT)

Indagine eseguita con tecnica volumetrica senza mdc. Non disponibili per confronto immagini del 01-04-2020 effettuate in altra sede.

Quadro di broncopatia cronica ostruttiva con bronchiectasie, ispessimenti diffusi delle pareti bronchiali ed aseptti di interstiziopatia verosimilmente fibrotica in sede bibasale. Concomitano alcuni tappi di muco in sede endobronchiale bibiasale.

Cisti aerea (1.5cm) al lobo inferiore di sin

Non consolidazioni parenchimali a carattere infiltrativo.

Non versamenti pleurici.

Presenza di alcuni linfonodi calcifici mediastinici.

Il Medico Radiologo

Medico Radiologo

TSRM: MATTI TEC VALENTINA

SPINNATO DR PAOLO

SPNPI.A82E19A944W

Infermiere: DE NOIA INF. LUIGI

"Per ogni informazione o chiarimento sugli aspetti medici, può rivolgersi al suo medico curante".

"Copia di originale informatico conservato presso gli archivi del Polo Archivistico dell'Emilia-Romagna".

"Documento provvisto di firma digitale ai sensi del D.lgs. del 82/2005".

Versione del Referto N. 0

Pagina 1 di 1